Aus der chirurgischen Privatklinik von P. D. Dr. H. Brun, Luzern.

Der inframandibulare Weg zur Entfernung des Zungenkarzinoms.

Inaugural-Dissertation

zur

Erlangung der Doktorwürde der Zahnheilkunde

der hohen medizinischen Fakultät
der Universität Basel

vorgelegt von

OSWALD HUSER, Zahnarzt
Sursee.



— 1929 —
Buchdruckerei J. Küngs Erben, Sursee.

Aus der chirurgischen Privatklinik von P. D. Dr. H. Brun, Luzern.

Der inframandibulare Weg zur Entfernung des Zungenkarzinoms.

Inaugural-Dissertation

zur

Erlangung der Doktorwürde der Zahnheilkunde

der hohen medizinischen Fakultät
der Universität Basel

vorgelegt von

OSWALD HUSER, Zahnarzt
Sursee.



— 1929 —
Buchdruckerei J. Küngs Erben, Sursee.

Von der medizinischen Fakultät *Basel*
genehmigt auf Antrag von
Herrn Professor *Dr. E. Hagenbach, Basel.*

R. UNIV.
BIBLIOTHEEK
LEIDEN

Der inframandibulare Weg zur Entfernung des Zungenkarzinoms.

Zweck und Aufgabe meiner kleinen Abhandlung ist es, auf eine Operationsmethode des Zungenkarzinoms hinzuweisen, die im allgemeinen wenig geübt wird, oder besser ausgedrückt, einem gewissen Vorurteil der Chirurgen begegnet, nämlich indem sie behaupten, dass der Weg, den die Operationsmethode von Bergmann einschlägt, zu wenig frei an die Zunge heranführe.

1. Wir finden das Zungenkarzinom bei starken Rauchern, Trinkern, bei Leuten mit schlechter, unhygienischer Zahnpflege. Eine wesentliche Rolle spielt hier die Alveolarpyorrhoe, hervorgerufen durch Zahnsteinbildung am Zahnhals.

2. In der Garrèschen Klinik verteilt sich das Alter bei 48 Fällen von Zungenkarzinomen folgendermassen:

Unter	40	Jahren . .	1
von	40—50	Jahren . .	8
von	50—60	Jahren . .	28
von	60—70	Jahren . .	8
von über	70	Jahren . .	3

Beruf, Land- oder Stadtbevölkerung spielt da keine grosse Rolle.

3. Der Zungenkrebs ist die häufigste Lokalisation des Mundhöhlenkarzinoms und gehört zu den schrecklichsten Erscheinungen der Krebskrankheit überhaupt. In überwiegender Zahl beginnt das Karzinom am Zungenrande, rechte und linke Seite scheinen gleich disponiert; dagegen erkrankt die hintere Hälfte des Organs häufiger als die vordere.

4. Nach *Brachetto Brian* sitzen die schwersten Fälle von Zungenkarzinom im hinteren Drittel der Zunge, daher rasches Uebergreifen auf den Pharynx. Relativ weniger gefährlich nennt er die in den vorderen zwei Dritteln auftretenden Geschwülste.

5. Das Zungenkarzinom verbreitet sich, wie Karzinome überhaupt, vorwiegend auf dem Lymphwege, greift von der einen Hälfte auf die andere und dringt gegen den Mundboden, wie gegen die Pharynxwand und den Unterkiefer vor.

Die Zunge verwandelt sich in eine unbewegliche starre, zum Teil ulzerierte Masse. Die häufigst von dieser Erkrankung in Mitleidenschaft gezogenen Drüsen bilden die submaxillaren, die submentalen und ebenso oft die Lymphdrüsen auf der Jugularis. Selbst von kleinen Karzinomen aus erkranken nicht selten auch die Drüsen in der Oberschlüsselbeingrube infolge der direkten Lymphgefässverbindungen zwischen der Zunge und der supraklavikulären Station.

Schon sehr frühzeitig stellen sich heftige neuralgische Beschwerden in der Zunge ein, die in Kiefer, Gaumen und Ohr ausstrahlen. Kleine Karzinome können schon Sprachstörungen verursachen. Dazu kommt die putride Infektion des Geschwürs mit jauchiger Sekretion, unter fortschreitendem Gewebszerfall. Die Ernährung leidet bald und frühzeitig bildet sich eine schwere Kachexie aus, die durch Arrosionsblutungen noch beschleunigt wird.

6. Das klinische Bild des Zungenkarzinoms stellt sich uns als oberflächliches Krebsgeschwür oder als tiefsitzende Krebsgeschwulst dar. Die Oberflächenkarzinome gehen vom Platenepithel der Schleimhaut aus, ulzerieren sehr frühzeitig und zeigen gleiche Neigung in die Fläche und in die Tiefe fortzuschreiten.

Die Geschwürsfläche ist unregelmässig kraterförmig gestaltet oder auch tumorartig. Auf Druck entleeren sich die charakteristischen Krebspfröpfe. Die harte, tiefsitzende Krebsgeschwulst geht von den Drüsen der Schleimhaut aus und ist umschriebener als das Oberflächengeschwür. Aus der Tiefe hervordringend, erreicht sie bald die Oberfläche und ulzeriert ebenfalls.

Es ist daher für Aerzte und Zahnärzte überaus wichtig, alles Verdächtige an der Zunge sofort einer ernstlichen Differenzial-Diagnose zu unterziehen. Bei jeder hartnäckigen Ulzeration oder verdächtigem Knötchen an der Zunge, sei es noch so klein, muss an Karzinom gedacht werden. Bei zweifelhafter Diagnose exzidiere man lieber einmal zu viel als einmal zu wenig.

7. *Bainbridge* bespricht an Hand von 700 Patienten an Zungenleiden die Schwierigkeit der Diagnose des Zungenkarzinoms. Oft wird es sogar mit der Tuberkulose verwechselt, da Patienten tuberkulöse Zungen haben können, die sonst nicht von dieser Krankheit befallen zu sein scheinen.

Vor allem müssen scharf von einander abgegrenzt werden:

8. *Decubitalgeschwüre*, die von scharfen Zahnkanten herrühren oder auch Zahnstümpfen. Auch das Abbrechen von Zahnstein-

ablagerungen kann solche Verletzungen hervorrufn. Um hier tiefere Geschwüre zu vermeiden, schreitet man zur Entfernung des Zahnstumpfes selber oder glättet wenigstens die scharfe Kante, die eine Verletzung der Zunge möglich macht.

Zungentuberkulose zeigt unregelmässige Ränder, einen gelblich-grün gefärbten Grund und eine geringe seriöse oder eitrige Sekretion.

Lues. In der Mundhöhle kommen alle drei Stadien der Syphilis zur Beobachtung. Es ist daher um so wichtiger für den Patient und Zahnarzt, wenn der Operierende die Krankheit erkennt, für den Patienten insofern, als er um so früher in Behandlung kommt, für den Zahnarzt, dass er seine Instrumente, die er im Munde eines solchen verwendet, um so sorgfältiger desinfiziert, um jegliche Gefahr weiterer Ansteckung zu verhindern.

Das klinische Bild des Primäraffektes der Lippen und der Mundschleimhaut ist dem der Genitalien ähnlich. Zuerst besteht ein kleiner, vorerst oberflächlicher Epitheldefekt, der sich bald durch Auftreten wallartiger, knorpelharter Ränder auszeichnet. Zudem gesellt sich ein krustenartiger Schorf, der bald zu bluten anfängt, wenn man ihn entfernen will.

Die gutartigen Gebilde. Sie können meist als Fibrome in der Mundhöhle auftreten, besonders an den Rändern der Zunge und deren Spitze. Wird ein solcher Tumor operativ entfernt, so bleibt er für immer verschwunden.

Nach allen bisherigen Erfahrungen ist die Prognose des Zungenkarzinoms eine äusserst trübe. Nur sehr frühzeitige Operationen sichern Heilung vom Siechtum; im grossen und ganzen aber werden höchstens 13 % der Operierten endgültig von ihrem schrecklichen Leiden befreit. Da also auch bei der chirurgischen Behandlung ein grosser Prozentsatz der Zungenkarzinomkranken von ihrem Leiden nicht definitiv geheilt werden, so ist es kein Wunder, wenn man sich in der Therapie schon seit längerer Zeit nach andern, als nur rein chirurgischen Methoden umgesehen hat.

Die Strahlenbehandlung des Zungenkarzinoms, besonderes mit Radium, hat zweifellos gute, momentane Heilerfolge erzielt. Es gelingt vielfach, den primären Tumor zum Verschwinden zu bringen, sogar in kurzer Zeit, wogegen die Strahlenbehandlung der Drüsenmetastasen bedeutend unsichere Erfolge hat. Wie ich der Literatur entnehme, besteht hierüber noch eine grosse Meinungsverschiedenheit, welche Behandlung die bessere Wirkung zeitigt, die Radium- oder Röntgenbestrahlung. Um nicht zu weit zu führen, verweise ich hier auf einige Autoren, die ihre Urteile in der chirurgischen Fachzeitschrift «Zentralorgan für die gesamte Chirurgie und ihre Grenzgebiete» wiedergeben.

9. *Quick* führt *Radiumemanation* in die Substanz des Krebses nach vorheriger lokaler oder Leitungsanästhesie. Seine Glaskapillaren sind 3 mm lang und von 0,3 mm Durchmesser. Der Inhalt ist 1 Milicury Radiumemanation.

10. *Slnys* sieht einen fortschrittlichen Erfolg durch Einführung von Platinnadeln, die mit Radium (Salz oder Emanation) beschickt sind. Als Reaktion bildet sich eine starke Entzündung; hierauf folgt das Abstossen einer nekrotischen Membran, wobei der Tumor verschwindet und die kranke Stelle glatt vernarbt.

11. *Mayer und Regaud* führen Radiumemanation mittels feinen Glastuben *in* die Zunge ein. Mayer benützt hiezu extra Nadeln, welche Radium als Element enthalten. 6—8 Tage, zu 10 Stück bleiben sie im Tumor eingeführt. Ernährt wird mittels Nasensonde.

12. *Proust und A. Maurer* unterscheiden sich insofern von ihren Kollegen, indem sie zuerst die submaxillaren und submentalen Lymph- und Speicheldrüsen entfernen und die Carot. event. unterbinden. Erst hierauf folgt der zweite Akt mit der intrabuccalen Anwendung von Radium, das die Zerstörung des Zungentumors herbeiführt. Dieser Auffassung trägt auch

13. *Lembo* Rechnung. Nach ihm muss nach vorhergegangener Operation die Radiumtherapie diejenigen Karzinomzellen vernichten, die vom Auge und Messer nicht mehr erreicht werden können.

Wie wir also ersehen, ergibt sich hier ein verschiedenartiges Urteil über die Strahlenbehandlung. Fassen wir das Ganze kurz zusammen, ergibt es folgendes *Endresultat:* Als ausschlaggebendes Moment gilt vor allem das Wegfallen der Operationsmortalität, hingegen ist die zu erwartende Heilung unsicher. Um noch der Röntgenbestrahlung besondere Aufmerksamkeit zu schenken, zitiere ich einen Fall aus der Literatur, den

14. *Dubois-Trepagne* behandelte. In sechs Sitzungen von je halbstündiger Dauer kurierte er einen 57jährigen Zungenkrebskranken innert 15 Tagen. Eine zehntägige Bestrahlung in sechs Sitzungen von halbstündiger Dauer ging allerdings schon voraus, die aber eher eine Verschlimmerung des Zustandes ergab. Die zweite Betrahlung mit 40 cm Antikathodenabstand brachte dann den Tumor gänzlich zum Verschwinden. Nach

15. *Regaud* empfiehlt sich die Röntgenbestrahlung am besten, wenn das Karzinom auf dem vorderen $^2/_3$ der Zunge liegt. Bei der Bestrahlung selber müssen möglichst grosse Zungenabschnitte bestrahlt werden. Dann folgt die Einführung radiumhaltiger Glastuben in die Zungensubstanz. Diese Radiumeinwirkung soll in einer Sitzung erzielt werden.

16. *Matagne* sieht in der Röntgenbestrahlung vor der Operation grosse Wichtigkeit. Hingegen glaubt er, dass die Lymphdrüsen nur auf chirurgischem Wege zu entfernen seien.

Solange wir nicht wissen, was der Krebs in seinem innersten Wesen überhaupt ist, ob der Tumor eigentlich schon die sekundäre Manifestierung einer allgemeinen Erkrankung ist oder nicht; nachdem wir noch nicht wissen, warum das Karzinom mit seinen verschiedenartigen Lokalisationen im Körper schon eine verschiedene Prognose in sich birgt; man vergleiche zum Beispiel das äusserst maligne Zungenkarzinom mit den bedeutend weniger bösartigen des Rectums oder Uterus, stehen wir mit der Terapie dieser Krankheit immer noch auf ungewissem Boden.

Wir müssen uns heute damit begnügen, der Auffassung Rechnung zu tragen, dass wir die Krankheitsäusserungen des primären Tumors, in unserem Falle das Geschwür an der Zunge, weit im Gesunden entfernen und alle Lymphstränge und Lymphdrüsen zugleich mitnehmen, welche im Gebiete des primären Herdes liegen, auch dann, wenn makroskopische Veränderungen an ihnen nicht zu erkennen sind.

So sind wir denn auf die Chirurgie angewiesen, die dieses Uebel mehr oder weniger beseitigen kann. Wir haben ja bis heute eine grosse Anzahl Fälle chirurgischer Eingriffe, die uns verschiedene, sagen wir, die bekanntesten Methoden vor Augen führen. So schreibt zum Beispiel Dr. Willy Sachs:

17. Mit der Geschichte der Operationen zur Heilung des Zungenkarzinoms beschäftigen sich die Arbeiten von Schlæpfer, v. Winiwarter, Wölfler, Butlin, Nœthen usw. mit genügender Ausführlichkeit. Uns genüge der Hinweis, dass die mit Durchsägung des Unterkiefers, sowie die mit künstlich geschaffenem Zugang vom *inframandibularen* Raume her vorgenommenen Methoden in Deutschland und Frankreich die vorherrschenden sind.

Die Kocher'sche Methode habe den Vorteil, dass vom Schnitt aus die Drüsen entfernt werden könnten. Doch vor allem bestimme die Lage des zu operierenden Karzinoms die Operationsmethode.

18. Dr. Sachs beruft sich hier auf die Kocher'sche Klinik in Bern und zeigt uns an Hand von operierten Fällen, welche Operationsmethoden hier zur Anwendung gekommen sind wie folgt:

I. Vom Munde aus.

II. Mit Wangenspaltung.

III. Mit temporärer Resektion des Unterkiefers (inbegriffen sind Fälle, in denen ein Stück aus der Continuität des Knochens, wegen Erkrankung, mitreseziert werden musste).
Mit Exarticulation einer Kieferhälfte.

IV. Vom *inframandibularen* Raume her (hier sind die Fälle inbegriffen, in denen nach der, von Kocher angegebenen Methode, von der Zungenbasis aus operiert wurde).

V. Die Schlinge wurde von einer Incision vom inframandibularen Raume her eingeführt.

Nun stellt sich hier von selbst die Frage, mit welcher Operationsmethode werden bessere Resultate erzielt, inbezug auf Operationsmortalität, Rezidiv und Heilung?

19. Um dies veranschaulichen zu können, benütze ich die in der Literatur veröffentlichten Fälle von Sachs und Binder und ersehe, dass es sich hier vorwiegend um 3 Methoden handelt; es sind dies die *von Kocher, v. Langenbeck, und v. Bergmann.* Es würde natürlich zu weit führen, für alle die diesbezügliche Casuistik anführen zu wollen, daher finde ich es ratsam, die Fälle der 3 obgenannten Chirurgen an geeigneter Stelle nach gewissen Gesichtspunkten in Prozenten wiederzugeben.

20. Um die Operationsmethode von *v. Bergmann* zu begründen und zu befürworten, lesen wir hier über den Sitz des Zungenkarzinoms folgende Statistik: In den 159 von v. Bergmann operierten Fällen schien das Karzinom 29 Mal auf die Zunge beschränkt zu sein, fast alles Fälle, die aus leucoplakischen Flecken hervorgegangen und frühzeitig entdeckt worden waren. In 10 Fällen wurden nur ein par submaxillare Drüsen mit der Geschwulst in der Zunge oder getrennt von ihr durch eigens angelegte Schnitte fortgenommen. In 120 Fällen handelte es sich 89 Mal um recht ausgedehnte Drüsenexstirpationen. Weiter wurde 19 Mal der Mundboden ganz oder teilweise entfernt, 13 Mal die seitliche Pharynxwand mit der Gaumentonsille und dem Arcus palatoglossus, 6 Mal der ganze Ast des Unterkiefers bis ins Temporomandibulargelenk, 1 Mal die Epiglottis, 2 Mal die Parotis, 80 Mal die Glandula salivalis submaxillaris.

21. Das Operationsverfahren von der Regio submentalis, das später hauptsächlich von Bergmann praktiziert wurde, finden wir übrigens schon sehr früh bei verschiedenen Chirurgen.

Schon 1827 griff Cloquet die Zunge von der Regio suprahyoidea an. Seinem Beispiele folgte 1838 Regnoli durch einen ausgedehnten Querschnitt, auf welchem er noch in der Mittellinie einen nach abwärts verlaufenden Längsschnitt setzte. Statt dieses Längsschnittes wählte Billroth an den Enden seines von einer Art. maxillaris ext. zur anderen längs des Unterkieferrandes verlaufenden Querschnittes, zwei am Hals hinabsteigende Längsincisionen und empfahl sein Verfahren auf dem Chirurgenkongress von 1873. Zu der grossen, bis in die Mundhöhle fortgesetzten Wunde, zog er die Zunge heraus und machte sie dadurch von ihrer Spitze bis

zur Epiglottis zugänglich. Dieses Operationsverfahren hat ein gewisses Vorurteil, wie ich hier der Literatur wörtlich entnehme.

21 a. Der Nachteil der Bergmann'schen Operation liegt darin, dass die Drüsenausräumung nur einen Teil der als erkrankt zu betrachtenden Lymphdrüsen berücksichtigt und dass die Halswunde mit der Mundhöhle kommuniziert, also trotz aller Sicherung des Abflusses der Wundesekrete infiziert wird. Diese Infektion ist nicht ohne Bedeutung und kann, was Küttner betont, zur Thrombose der Vena jugularis führen, von der aus, durch einfaches Hinabfallen der Thromben ins rechte Herz die tötliche Lungenembolie erfolgen kann. Wir werden auf diese Punkte, an Hand unserer Fälle, zurückkommen.

Wie wir aus den anzuführenden Zahlen der Statistik über die drei genannten Operationsverfahren sehen werden, ergibt sich besonders bei Kocher und Langenbeck eine grosse Sterblichkeitsziffer. Diese wird dadurch entschuldigt, dass eben der Eingriff zur Entfernung

22. ausgedehnter Zungenkrebse ein recht schwieriger ist. Seit dem nun aber diese Entfernungen in Lokalanaesthesie ausgeführt werden, hat sich die Mortalität sämtlicher Zungenkarzinomoperationen sehr vermindert. Zum Beispiel an der Breslauer Klinik sank die Mortalität an Lungenkomplikationen, welche bis zum Jahre 1908 noch 14 % betragen hatte, nach Einführung der Lokalanaesthesie auf 4,4 %.

Wollen wir gerade noch bei der angetönten Statistik der drei verschiedenen Operationsmethoden bleiben, so ergibt sich aus der vergleichenden Zusammenstellung sehr klar, dass die, vom *inframandibularen* Raume her vorgenommenen Operationen, wenn man die Grösse und den Umfang derselben in Betracht zieht, relativ die *geringste Sterblichkeitsziffer* aufweisen.

23. Die Sterblichkeit der grösseren Operationen ist, wie der Autor aus seinen Zahlen feststellt, *grösser* als nach den letztern, 23 % gegen 10,7 %.

Nichts destoweniger kann auch Dauerheilung durch die kleinere Operation (inframandibular) erreicht werden. Den Beweis liefert uns Dr. Sachs.

24. Dieser schreibt: Wir haben nach dieser Methode (ohne Kieferresektion) von 12 operierten Fällen bloss einen einzigen verloren und von fünf über 7 Jahre nach der Operation noch rezidivfreien Operierten waren 3 nach dieser Methode operiert. Also glaube ich, auf dieses gestützt, hier ein sehr günstiges literarisches Argument für die von Bergmann'sche Operationsmethode gefunden zu haben.

Um nun das Gesagte statistisch noch besser veranschaulichen zu können, mag hier die schon oben erwähnte Tabelle von Interesse sein, die ich aus den, von Dr. Sachs und Dr. C. Binder veröffentlichten Operationsfällen zusammengestellt habe.

25. *Binder* berichtet uns über 40 Fälle von Zungenkarzinom. 7 waren bereits schon inoperabel. Die übrigen 33 Fälle prüfen wir inbezug auf Operationsmethode (primär), Mortalität, Rezidiv und Heilung, genau in Prozenten berechnet. *Dr. Sachs* schreibt uns über 69 Fälle von Zungenkarzinom. Von diesen entzogen sich

11 Patienten der vorgeschlagenen Operation;
2 wurden mit Wangenspaltung operiert;
1 mit Exarticulation einer Kieferhälfte;
3 Patienten wurde die Schlinge vom inframandibularen Raume her eingeführt, von
2-en fehlen die näheren Angaben über die Operationsmethode. Da es sich um modifizierte Operationen handelt, sind diese 8 Fälle im nachfolgenden Vergleich nicht verwertet.
50 wurden nach Kocher, Bergmann und vom Munde aus operiert.
69

Stellen wir nun die Casuistik von Sachs mit derjenigen von Binder zusammen, so entwickelt sich uns ein übersichtliches Bild, woraus wir genau ersehen, wie sich Operationsmortalität, Rezidiv und Heilung bei den verschiedenen Operationsmethoden prozentual zu einander verhalten.

Tabelle.

		Langenbeck	Kocher	Bergmann	Sedillot	V. Munde aus	Summa
Sachs . . .	50	—	21	12	—	17	50
Binder . .	33	18	—	—	4	11	33
Eigene Fälle	6			6			
Summa aller Zung.-Karzinome		18	21	18	4	28	

Prozentuale Berechnung aus dem Gesamtmaterial:

	Operationsmortalität	Recidiv	Heilung
Langenbeck . .	22,2 %	50 %	27,7 %
Kocher . . .	19 %	33,3 %	47,6 %
Bergmann . .	5,5 %	44,4 %	49,9½ %

Ist daher die chirurgische Behandlung des Zungenkarzinoms angezeigt, so zerfällt der *operative Eingriff* in *zwei Teile:*

I. In die Entfernung des primären Tumors und

II. In die Ausräumung des Lymphgebietes.

Dabei ist wie immer daran festzuhalten, dass die Strecke zwischen dem primären Tumor und den eigentlichen Drüsen, auf der die Propagation vor sich gegangen ist, mitentfernt wird und zwar in ausgiebigster Weise.

Die Technik bei Karzinom-Operationen geht darauf aus, wenn immer möglich den primären Tumor, die Lymphstrecke selbst und das ganze Drüsengebiet im Zusammenhang herauszunehmen.

Die verschiedenen Wege der Exstirpation des Zungenkarzinoms will ich kurz erwähnen, da es sich prinzipiell um drei handelt, die in der Praxis noch häufige Verwendung finden.

I. Der natürliche Weg durch den geöffneten Mund auf die Zunge vom Munde aus. Ist dieser Zugang ungenügend, so wird man durch einen seitlichen Wangenschnitt denselben erweitern müssen. Natürlich handelt es sich hier nur um Karzinome, die vorn und vorn seitlich an der Zunge liegen und im erten Entstehen entdeckt wurden. So leicht und gut diese Methode im ersten Augenblick erscheint, haftet ihr doch der Mangel, dass auch bei nachfolgender Drüsenexstirpation am Halse die Strecke zwischen Tumor und Drüsen unvollkommen mitentfernt wird.

II. Der Weg zur Zunge und ihrem Drüsengebiet durch temporäre Spaltung des Unterkiefers, sei es seitlich (von Langenbeck) oder besser medial (Kocher).

III. Der dritte Weg geht vom Halse aus. Von unten, der submaxillaren Gegend her, wird das Drüsengebiet der kranken Seite ausgiebigst blossgelegt. Hierauf wird die Zunge in die Wunde hineingezogen und nun Primärtumor, Lymphstrecke und Drüsen einwandfrei exstirpiert. Diese letztgenannte Methode stammt von *Bergmann* und der Zweck meiner Abhandlung ist der, diese möglichst in ihren anatomischen Details hier auszuführen.

Da naturgemäss der Eingriff in jedem, eigentlich dem einfachsten Fall von Zungenkorzinom gross ist und sich bis tief in die Halsschichten hinein erstreckt, wird man nach einfacher chirurgischer Auffassung dahin streben, die Verhältnisse im Munde so günstig als möglich zu gestalten. Demgemäss geht die Vorbereitung für die Operation in der Mundhöhle aus, auf Mundspülen, Zähne putzen und event. zartes Auswischen des Mundes mittelst Wattebäuschchen unter Benützung antiseptischer Wasser. Sehr günstig wirkt eine dünne 3 % Wasserstoffsuperoxydlösung. Sie ist reizlos, ungiftig und besitzt reinigende Eigenschaften. Bei

infektiös erkrankter Mundhöhle ist vor der Operation eine Beseitigung aller schlechten und eiternder Zahnwurzeln vorzunehmen, die oft fast unsichtbar im Kiefer vom Zahnfleisch überwachsen, verborgen sind. Kantige Zähne, die in ihrer Existenz noch berechtigt sind, müssen abpoliert werden. Sehr oft nimmt man bei ulzeröser Stomatitis, jauchigen Geschwüren und dergleichen, zu Jodpinselung der Geschwürsflächen oder zur Kauterisation kurz vor der Operation seine Zuflucht.

Bei Alveolarpyorrhoe entfernt man am besten jeglichen Zahnstein, der unten am Zahnhals und im Zahnfleisch sitzt und bedient sich ebenfalls der Jodpinselung und Kauterisation, sowie der darauf folgenden Massage des Zahnfleisches in diesem begrenzten Gebiet. Jedenfalls haben konservierende Massnahmen keinen Zweck mehr und bedeuten nur Zeitverlust gegenüber dem schnell vorwärts schreitenden Uebel.

Für die operative Therapie gilt nirgends so streng die Regel «kleine Krebse, grosse Operationen», wie gerade beim Zungenkarzinom. Aus diesen Gründen wird daher jede Operation auch bei der bekannten Heiltendenz an der Zunge zu einer Gefahr, die sich hauptsächlich auswirkt, wenn tiefer liegende Gebiete der Lymphräume, besonders aber die Lymphgebiete am Halse entfernt werden müssen. Verjauchung der Wunde, sekundäre Arrosion, Eiter-Senkungen am Halse bis ins Mediastinum, Erstickungsgefahr und Aspirationspneumonien, charakterisieren das Bild der operativen Komplikationen. Die anfängliche Schmerzlosigkeit des primären Tumors lässt den Patienten den Ernst des Leidens oft allzuspät erkennen. Mit verschwindend wenigen Ausnahmen kann es sich bei der Operation eines Zungenkarzinoms nicht bloss um die einfache Exzision des primären Tumors handeln, sondern der Operateur wird genötigt sein, die regionären Drüsengebiete aufs sorgfältigste auszuräumen, um Metastasenbildung zuvorzukommen oder bereits vorhandene zu beseitigen.

Die Operation von *Bergmann* geht unter Anwendung von einer gut angebrachten Lokalanaesthesie vor sich. Für die Operation wird der Kopf des Kranken nach der gesunden Seite gedreht und möglichst weit nach hintenüber gelagert. (Bild 1). Der Operation selbst geht eine sorgfältige Tamponade zum Schutze des blosszulegenden Halsgebietes voraus. Schlingt man die Zunge an der Spitze an, so gelingt es unter schrittweiser Eröffnung der Mundhöhle, diese nun unter dem Kiefer durch, mehr und mehr herauszuziehen und zwar mühelos so weit, dass auch der ganze Zungengrund bis an die Epiglottis frei zu Tage liegt.

26. von Bergmann empfahl einen Hautschnitt von der Mitte des oberen Zungenbeinrandes bis zum M. sternocleidomastoideus

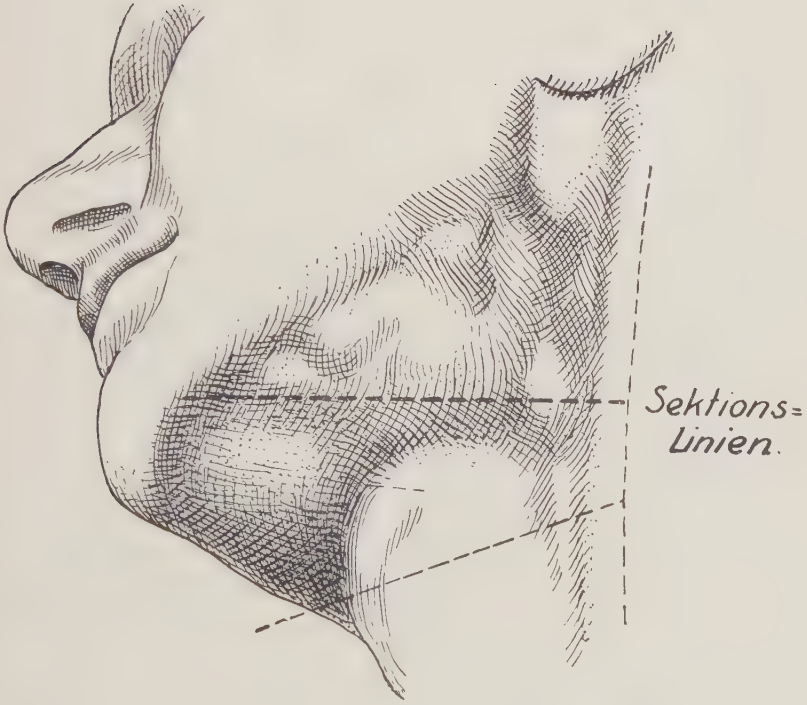

Bild 1.

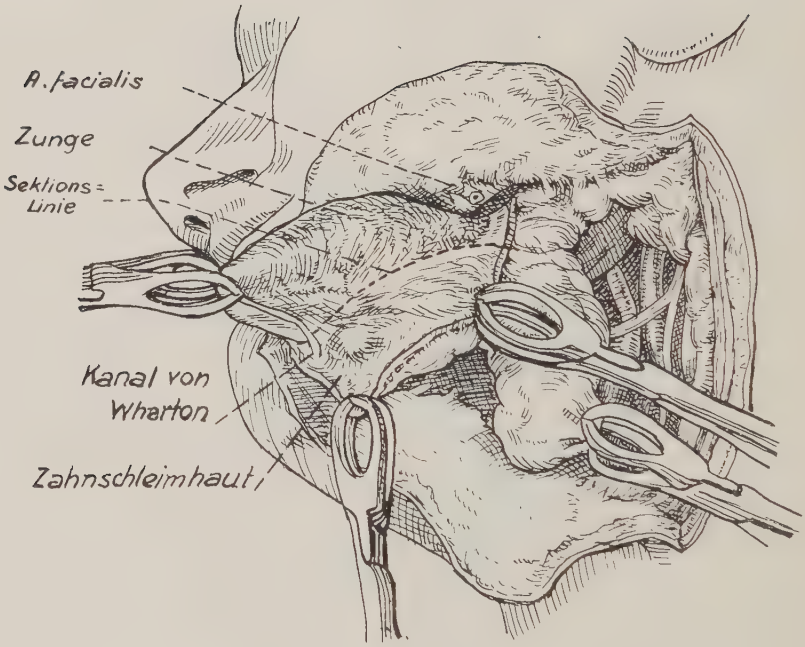
A. facialis
Zunge
Sektions-
Linie
Kanal von
Wharton
Zahnschleimhaut

Bild 2.

in der Richtung auf die Spitze des Processus mastoideus zu. (Bild II). Der Schnitt durchtrennt Haut, Platysma und Fascia superficialis colli. Die V. facialis wird doppelt unterbunden und durchschnitten. Die V. jugularis externa im hinteren Abschnitte der Wunde kann vielfach geschont werden. Unter Verziehung des hinteren Mundwinkels werden nun Vorderrand des Sternocleidomastoideus und hinterer Digastricusbauch freigelegt und sämtliche Lymphdrüsen auf der Gefässcheide der grossen Halsgefässe unter Ligatur ihrer Ernährungsgefässe ausgeräumt. Die Exstirpation der Drüsen, die tief hinunter bis in den Gefässspalt von Carotis und Jugularis erfolgen kann, wird in einwandfreier Asepsis ausgeführt: dann erst wird das nicht mehr aseptische Gebiet der Mundhöhle von unten her eröffnet. Man wendet sich nun dem vorderen Digastricusbauche zu und räumt aus dem Trigonum submaxillare, welches sich zwischen vorderem Digastricusbauch, Unterkiefer und M. stylohyoideus bezw. hinterem Digastricusbauch erstreckt, sämtliche Lymphdrüsen im Zusammenhange mit Fett- und Bindegewebe und der Glandula salivalis submaxillaris aus. (Bild III). Blutung erfolgt dabei leicht aus zwei Aesten der *Arteria maxillaris externa*, von denen der eine zu der Speicheldrüse geht, der andere parallel dem Unterkieferrand und dicht neben demselben auf dem M. mylohyoideus nach vorn zieht (A. submentalis). Auch der Stamm der A. maxillaris externa ist gefährdet, da er dicht hinter dem dorsalen Pol der Glandula submaxillaris verläuft und sich von dort, nur von Faszie und Platysma bedeckt, über den Unterkieferrand vor dem Masseteransatz zum Gesicht emporschlägt. (Bild IV). Er kann ohne Schaden unterbunden werden. Nun verzieht man die Haut im vorderen Mundwinkel und enfernt noch die Glandulae lymphaticae submentales auf der Raphe des M. mylohyoideus, jenseits des vorderen Biventerbauches. Dann spaltet man parallel dem Unterkieferrande den M. mylohyoideus von seinem hinteren Rande bis zum vorderen Biventerbauch und eröffnet damit den Bindegewebsraum zwischen Mylohyoideus, Hypoglossus, Mundschleimhaut und Unterkiefer. Auch dieser wird jetzt sorgfältig ausgeräumt. Quer durch diesen Raum verlaufen, dem M. hyoglossus angelagert, der N. hypoglossus und die V. lingualis, ferner am obern Rande des Raumes dicht unter der Schleimhaut und gleichfalls quer der N. lingualis, während die A. lingualis noch durch den M. hyoglossus verdeckt ist. In seltenen Fällen liegt die Arterie ebenfalls auf dem M. hyoglossus neben dem N. hypoglossus und verläuft dann zwischen vorderem Biventerbauch und M. mylohyoideus weiter. Man tut gut, in dem Raume zwischen N. hypoglossus und Zwischensehne des Biventers, die Hypoglossusfasern auseinander zu drängen und die A. lingualis zu unterbinden, um später an der Zunge mit geringerem Blutverlust operieren zu können. Durchtrennt man jetzt, nach Ausräumung

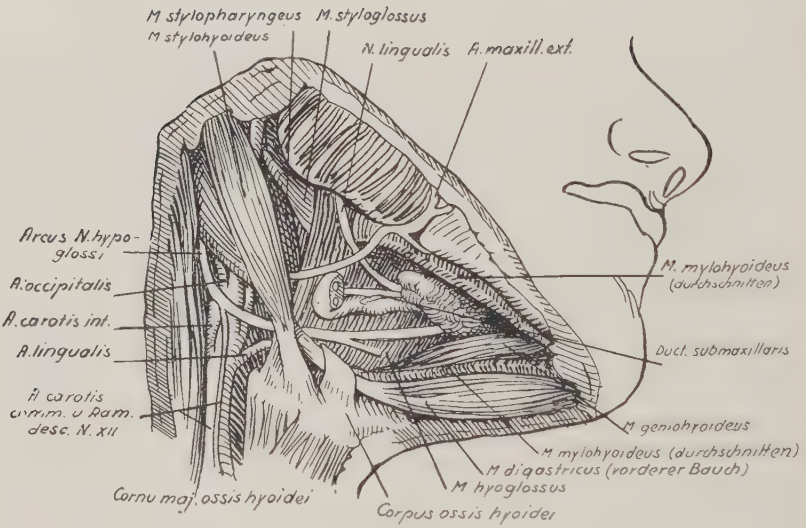
M stylopharyngeus
M stylohyoideus
M. styloglossus
N. lingualis
A. maxill. ext.
Arcus N. hypoglossi
A. occipitalis
A. carotis int.
A. lingualis
A. carotis comm. u. Ram. desc. N. XII
M. mylohyoideus (durchschnitten)
Duct. submaxillaris
M geniohyoideus
M mylohyoideus (durchschnitten)
M digastricus (vorderer Bauch)
M hyoglossus
Cornu maj. ossis hyoidei
Corpus ossis hyoidei

Bild 3.

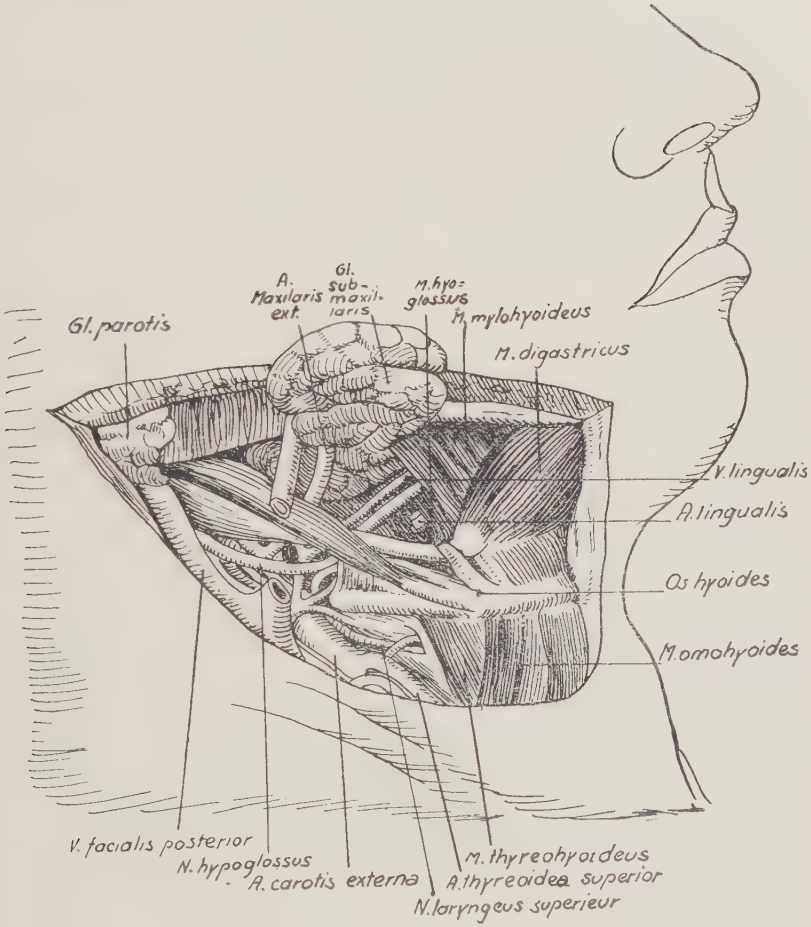
Gl. parotis
A. Maxillaris ext.
Gl. sub-maxil-laris
M. hyo-glossus
M. mylohyoideus
M. digastricus
V. lingualis
A. lingualis
Os hyoides
M. omohyoides
V. facialis posterior
N. hypoglossus
A. carotis externa
M. thyreohyoideus
A. thyreoidea superior
N. laryngeus superieur

Bild 4.

des Bindegewebsraumes, die Mundbodenschleimhaut dicht am Unterkiefer, so liegt der ganze Seitenrand der Zunge frei und kann zur Wunde herausgezogen werden. Benötigt man noch mehr Raum nach vorn, so ist der vordere Biventerbauch mit stumpfen Haken nach vorn zu ziehen oder temporär zu durchschneiden. Der M. mylohyoideus kann bis zur Raphe durchtrennt werden, der M. geniohyoideus jedoch soll, wenn irgend möglich, geschont werden. Ist mehr Platz nach hinten erforderlich, so durchtrennt man noch temporär den Stylohyoideus und hinteren Biventerbauch. Die Exstirpation des Karzinoms aus der Zunge geschehe recht ausgiebig, möglichst 2 cm vom sicht- und fühlbaren Rand entfernt. Es ist vorteilhaft, den Defekt keilförmig zu gestalten, weil sich dann der Zungenrest unter seitlicher Abbiegung der Zungenspitze wieder zu einem rundlichen Organ zusammennähen lässt.

Einer ziemlich weit gehenden Naht, welche ihrerseits wiederum eine wesentliche Verkürzung der Heilungsdauer bedingt, steht nichts entgegen. Nach Versorgung der Zunge vereinigt man die durchschnittenen Muskelbäuche und führt einen Jodoformgazedocht von der Zungenwunde auf möglichst direktem Wege zum Halse heraus. So bildet der Jodoformgazestreifen eine geeignete Ableitung der Wundsekrete; der Operierte muss auf die kranke Seite gelagert werden. Ob man solche Operierte mit der Dauersonde in den ersten Tagen ernähren oder schon vom ersten Tage an schlucken lasse, hängt vom Fall ab. Ausgiebige Benutzung rektaler Infusionen helfen jedenfalls auch hier auf einfache Art und Weise, den Patienten auf der nötigen Flüssigkeitsbilanz zu halten. Wie die Casuistik zeigt, sind künstliche orale Ernährungen mit der Sonde nur sehr selten nötig gewesen und es ist ganz auffallend, wie gut der Schluckmechanismus eigentlich schon vom ersten Tage an funktionierte. Nimmt man den tamponierenden Docht etwa vom 4. Tage an schrittweise weg, entfernt die Hautnähte am 5. oder 6., so kann die äussere Wunde in etwa 2 Wochen schon so weit sein, dass bloss noch aus der Drainöffnung sich etwas Mundschleim und Mundsekret entleert.

Casuistik.

(Unveröffentlichte Fälle von P. D. Dr. Brun).

I. *K. Z., 57 Jahre alt. 18. Juli 1925.*

In der Jugend etwas schwächlich. Im 17. Jahre Lues, die gründlich behandelt wurde. Keine Erscheinungen davon später. Starker Zigarettenraucher. Mit 25 Jahren zeigte sich an der Zungenspitze links eine stecknadelkopfgrosse Verhärtung, wegen der neuerdings eine Schmierkur verordnet wurde. Ebenso wurde die Stelle mit Lapisstift betupft. Hierauf folgte eine Salvarsaninjektion, worauf die Verhärtung zurückging. Sie blieb aber doch immer noch im Kern zurück, war meist etwas empfindlich und vergrösserte sich nach rückwärts, gegen den seitlichen Rand der Zunge. Vor einem Vierteljahr begann sie plötzlich grösser zu werden, worauf eine Probeexzision gemacht wurde, die Karzinom ergab.

Grosser, ziemlich gut aussehender Mann, innere Organe o. B. Urin o. B.

Die herausgestreckte Zunge weicht etwas nach links ab; etwa 2 cm hinter der Spitze beginnend, liegt am linken Rande ein ca. 2 cm langes, flaches Geschwür, mit schmuztigem Belag und deutlicher Infiltration der Ränder; submaxillar auf der linken Seite und hinunter längs der grossen Halsgefässe sind einige Drüschen, auf der rechten Halsseite keine Drüsen nachweisbar.

18. Juli 1925: Operation (Brun).

Morphium 0,02, Lokalanaesthesie an der linken Halsseite. Novocain ½%. Die Operation erfolgt genau in der oben genannten Technik von Bergmann. Die Drüsen werden exstirpiert, die grösste, zirka bohnengross, ziemlich derbe, liegt neben der Vena jugularis int., mit ihr etwas verwachsen. Der ganzen Vena entlang finden sich erbsen- bis bohnengrosse Lymphdrüsen, perlschnurähnlich aneinander gereiht. Ihre Konsistenz ist ganz weich. Alles Karzinomverdächtige wird gründlich und ausgiebig entfernt. Auch rückwärts gegen die Cervicalgegend liegen noch einige solche Drüsen.

Die Zunge lässt sich nach Anschlingung fast total aus der Mundhöhle heraus in die Wunde hinunter ziehen, nachdem die Schleimhaut durchtrennt ist; ein grosses, dreieckiges Stück, bis zur Mittellinie reichend und die Zungenspitze mitnehmend, wird exzidiert. Die Blutung ist fast null.

Catgutnähte, die die Ränder der Zunge möglichst zusammenziehen, Reposition der Zunge, möglichst wasserdichte Naht der Schleimhaut, Einlegen eines Dochtes und eines Drain in die Wunde, die bis auf eine entsprechende Lücke verschlossen wird. Vom Munde aus wird der Zungenrest an einem Seidenfaden angeschlungen und dieser am rechten Ohr befestigt.

19. Juli. Drain und Nähte werden entfernt. Der Patient schluckt schon ganz gut, bekommt aber immer noch Trocken einläufe.

Mikroskopische Untersuchung ergab: Platenepithelkrebs un.. in den Lymphdrüsen hyperplastische Entzündung. Kein Karzinom. Der Patient stand unter beständiger Kontrolle. Die letzte erfolgte am 21. Dezember 1926. Volles Wohlbefinden, kein Rezidiv.

II. *J. O., 60 Jahre alt, Landwirt.*

6. Januar 1926. Seit 4 Wochen hat der Patient unter dem linken Rande der Zunge Schmerzen bekommen, besonders beim Essen, die gegen das linke Ohr ausstrahlen. Er beobachtete in der Folge an dieser Stelle eine Verhärtung, die sich allmählich zu einem Geschwür vergrösserte.

Grosser, magerer Mann, von relativ gutem Aussehen. Innere Organe o. B. Aufgefordert, die Zunge herauszustrecken, kann er dies nur unvollständig tun. Mit der Zungenspitze kommt er kaum über die unteren Schneidezähne heraus. Links neben dem Frenulum liegt, dem Mundboden angehörend und noch etwas gegen die Zungenseite sich ausdehnend, ein kugeliger, kleine Nuss grosser Höcker, der die Zunge nach oben und rechts drängt. Unten, gegen die linke Zahnreihe des Unterkiefers, liegt ein ovales, wenig ulzeriertes, zweites Höckerchen, die sich bei der Palpation als zusammenhängend erweisen. Das Ganze ist von derber Konsistenz und reicht palpatorisch ziemlich tief in die Zungenmasse hinein. Der Tumor ist nur wenig verschieblich. Submaxillar haften am Kieferwinkel und etwas weiter links nach vorn zwei indolente, bohnengrosse Drüsen.

9. Januar 1926: Operation (Brun).

Morphium 0,02. Lokalanaesthesie im Halsdreieck links. Novocain ½ %.

Schnitt nach Bergmann. Entfernung der erwähnten Drüsen, samt der submaxillaren Schleimdrüse. Eröffnung der Mundhöhle nach unten, Vorziehen der Zunge an einer Schlinge. Die Uebersichtlichkeit ist ausgezeichnet. Man sieht bis zur Epiglottis heran. Der Mundboden und Zungentumor wird sehr gut zugänglich und kann weit im Gesunden, zum Teil mit dem Thermocauter, zum Teil mit dem Messer entfernt werden. Es bleibt etwa ein Drittel der Zunge übrig, deren grosse, kaum blutende Wunde mit Catgutnähten zusammengezogen wird. Ein grosser Defekt des Mundbodens auf der linken Seite verunmöglicht einen vollständigen Schluss der Mundhöhle, so dass die bleibende Lücke mit einem Jodoformgazedocht gedeckt werden muss. Drain-Hautnaht.

15. Januar 1926. Reichlicher Ausfluss von Schleim aus dem Drain, welcher häufiger Verbandwechsel nötig macht. Die Mundhöhle wird, wenn immer möglich, durch Tampons von unten abgeschlossen. Das Schlucken geht schon ganz gut.

18. Januar 1926. Zunge und Mundboden, die mit (sekretischem) nekrotischem Gewebe bedeckt waren, haben sich vollständig gereinigt. Die Communikation der Wunde mit dem Munde hat sich sehr verkleinert.

30. Januar 1926. Der Patient wird in Heilung entlassen.

Mikroskopische Untersuchung ergab ein verhornendes Plattenepithelkarzinom von Zunge und Mundboden. In den Lymphdrüsen ist keine Krebsmetastasierung vorhanden, bloss entzündliche Hyperplasie.

17. Mai 1926: letzte Kontrolle. Befinden des Patienten ausgezeichnet. Schlucken geht gut. Die Stimme ist wegen der stark narbigen Reaktion noch etwas behindert. Keine Metastasierung.

III. *A. H., 81 Jahre alt. 10. August 1926.*

Der Patient beobachtete seit einigen Wochen ein kleines, zunehmend wachsendes Geschwürchen am linken Zungenrand. Er spürte darin gelegentlich stechende Schmerzen, wie von Nadelstichen.

Für sein Alter ein recht gut konservierter, in seinem Gebahren aber etwas komplizierter Mann, der erst in den letzten Jahren von seinem leidenschaftlichen Rauchen abliess. Ungefähr in der Mitte des linken Zungenrandes und von ihm gegen die Oberfläche der Zunge sich ausdehnend, erhebt sich ein ca. 1½ cm grosses Geschwür mit schmutzigem Boden und aufgeworfenen, harten Rändern.

Die Infiltration ist scharf umschrieben, ziemlich hart und wenig empfindlich. Maxillar und am Halse links sind keine Drüsen nachweisbar. Sofortige Operation empfohlen.

11. August 1926: Operation. (Brun).

Morphium 0,02. Lokalanaesthesie des linken Halsdreieckes. Novocain ½ %.

Operation nach Bergmann, in typischer Weise an dem magern Hals, mit ausserordentlich übersichtlicher Darstellung der Anatomie durchführbar. Einige kleine Drüsen im Kieferwinkel werden entfernt. Sie sind weich und bräunlich rot gefärbt. Nach Eröffnung der Mundhöhle von unten lässt sich die angeschlungene Zunge ganz leicht und sehr gut hinunterziehen. Die Exzision des Zungentumors lässt sich mit dem Thermocauter in bester Uebersichtlichkeit ausführen. (Catgutnähte der Wundränder der Zunge). Die Mundhöhle lässt sich durch Catgutknopfnähte wasserdicht abschliessen: Einlegen eines Drain. Schluss der Hautwunde, bis auf eine kleine Lücke vorn

Mikroskopische Untersuchung: Verhorntes Platenepithel-Karzinom mit stark infiltrativem Wachstum. Drüsenfrei. Wundverlauf vollständig glatt. Heilung der Wunde p. p. Entlassung am 20. August 1926.

23. Oktober 1926. Bei der Schlusskontrolle vollständiges Wohlbefinden. Schluckakt unbehindert. Sprache kaum, fast in keiner Weise beeinträchtigt.

IV. *A. W., 58 Jahre alt. 15. April 1919.*

Im Februar 1919 bemerkte der Patient einen kleinen Riss am rechten Zungenrand, von dem er glaubte, dass er vom starken Rauchen komme. Allmählich schwoll die Zunge an dieser Stelle an, was ihm ein Stechen verursachte, keinen eigentlichen steten Schmerz. Mit der Zeit aber entwickelte sich aus diesem scheinbar kleinen Riss ein scharfes Knötchen, bis etwa bohnengross, dessen Oberfläche hin und wieder zu bluten begann.

Zwischen hinterem und mittlerem Drittel des Zungenrandes rechts bildet sich ein etwa 2 cm langer, ziemlich derber, graugelb gesprenkelter Tumor, der den Zungenrand in seiner ganzen Dicke und Tiefe von 1 cm ergreift. Eine deutliche Entzündung der Umgebung besteht nicht. Der Tumor setzt sich gegen das weiche Zungenfleisch deutlich ab und ist auf Druck fast nichts empfindlich. Die Funktion der Zunge ist kaum beeinträchtigt. Drüsenanschwellung ist keine ersichtlich am Hals. Wegen ausgedehnter Zahnkaries werden dem Patient am 23. April die schlechten Zahnwurzeln extrahiert, die Zähne vom Zahnstein gereinigt und einige provisorische Plomben eingesetzt.

25. April 1919: Operation nach Bergmann. (Brun).

Pentapon 0.02. Lokalanaesthesie am Halse rechts. Auf dem Strang der grossen Halsgefässe finden sich einige, von aussen nicht

abtastbar gewesene Drüschen, die von unten her im Zusammenhang mit dem Fett sorgfältigst ausgeräumt werden. A. maxillaris ext. und lingualis werden unterbunden. Samt der Speicheldrüse wird alles Fett und die Drüsen herausgehoben, so dass das ganze Halsdreieck sauber präpariert vorliegt und zwar bis und mit dem submentalen Gebiete. Nach Eröffnung der Mundhöhle wird die Zunge nach unten herausgezogen und jetzt der Schnitt der Schleimhaut-Umschlagsfalte noch etwas weiter nach hinten verlängert, so dass der ganze Zungengrund, die Epiglottis und der tiefe Pharynx übersichtlich bloss liegen.

Die Exzision des primären Tumors mit Scheere und Kauter ist mit Leichtigkeit weit im Gesunden möglich. Die Blutung ist sehr gering, am meisten dort, wo die Exzision hart an der Mittellinie und etwas über diese hinausreicht. Der übrig bleibende Rest repräsentiert gut $^1/_3$ der Zunge und geht besonders tief in das Muskelfleisch gegen die Mitte zu. Dadurch lassen sich die Wundränder besser zusammenschliessen. Sie werden mit Catgutknopfnähten vereinigt. Nach Zurückschieben der Zunge in den Mund, Naht der Mundschleimhaut. Einlage eines Jodoformgazedochtes, der nach hinten hinaus geleitet wird. Etagennaht, kleines Drain.

27 April 1919. Temperatur bis 38,6°. Starke Bronchitis, jedoch keine pneumonischen Verdichtungen nachweisbar. 30. April: Temperatur-Rückgang, saubere Wundheilung. Der untere Mundfacialis rechts ist deutlich geschädigt. 13. Mai: Wunde bis auf eine kleine Fistel geschlossen. Kein Schleimausfluss. Schlucken geht gut. Stimme auffallend wenig behindert. 15. Mai 1919: Entlassung.

Mikroskopische Untersuchung ergab Plattenzellen-Karzinom der Zunge mit einer Drüsenmetastasierung.

2. Dezember 1919. Das Befinden des Patienten ist ausgezeichnet. Die Zungennarbe ist reizlos. Die Zunge selbst merkwürdig gut beweglich. Stimme frei, im Halse absolut keine Anhaltspunkte für Metastasen.

V. *F. K., 55 Jahre alt. 27. Juli 1923.*

Seit 4 Monaten hat der Patient Schmerzen an der linken Gesichtshälfte, die nach aussen gegen den Hals und ins linke Ohr ausstrahlen. Er ist leidenschaftlicher Raucher, jedoch kein Trinker. An der unteren Seite der Zunge links, bemerkt der Patient eine zunehmende Verhärtung und von Anfang ein kleines Geschwür, welches ihm «die Schleimhaut zusammenzog und dadurch die Zunge im Herausstrecken hinderte. Die Affektion nahm langsam zu und entwickelte sich hauptsächlich nach der Tiefe.

Etwas kleiner Mann, von reduziertem Ernährungszustand. Innere Organe o. B. Die oberen Zähne fehlen bis auf einen Molaren rechts und einige Wurzeln vorn. Im Unterkiefer fehlen die Zähne bis auf 4 sehr defekte Schneidezähne. Der Alveolarfortsatz beiderseits ist sehr atrophisch. Das Herausstrecken der Zunge geht schwer vor sich. Man sieht ohne weiteres, dass dies durch einen Tumor an der unteren Seite der vorderen Zungenpartie links verursacht wird. Der Tumor ist ungefähr haselnussgross, reicht bis gegen das Frenulum heran und ist an dieser Basis etwas ulzeriert, während auf der Oberfläche intakte Zungenschleimhaut über ihn hinzieht. Der Tumor erreicht nicht ganz die Mitte der Zunge. Am Hals selbst ist äusserlich links und rechts nichts zu sehen; er ist schlank und mager. Hinter dem Kieferwinkel links fühlt man kleine Drüsen direkt vor dem Sternocleidorand. Submental ist nichts zu fühlen. Die Zähne werden vom Zahnstein gereinigt, die schlimmsten Wurzelreste entfernt, ihre Umgebung mit Jod und Wasserstoffsuperoxyd behandelt.

30. August 1923: Operation. (Brun).

Morphium 0,02. Aether-Narcose und Blosslegen des oberen linken Halsdreieckes durch den Bergmann'schen Bogenschnitt.

Das Gewebe ist sehr blutreich und derb und deswegen wird das präparative Vorgehen sehr erschwert. Eine zirka erbsengrosse, ziemlich weiche Lymphdrüse, die dem grossen Gefässtrang aufliegt, wird entfernt, ebenso das spärliche Fett, das dem Gefässpalt entlang sich lagert. Nach vorn bis submental wird ebenfalls alles in toto herausgehoben.

Hierauf wird von unten her eröffnet. Die angeschlungene Zunge kann bei dem mageren Patienten sehr schön vor die Wunde gezogen werden, worauf die Exzision des Tumors in radikalster Weise mit dem Messer erfolgt: $^2/_3$ der Zungen werden dabei entfernt, mit ihm die ganze Zungenspitze und ein erheblicher Teil des Zungengrundes. Die Blutung ist gering. Da die Exzision gegen den Zungenrand in eine Spitze ausläuft, kann der seitlich bleibende Rest an den Zungenkörper herangenäht werden, was die Wunde wesentlich verkleinert. Die wasserdichte Naht der Mundschleimhaut ist wegen des ziemlich grossen Defektes nicht durchführbar. Es wird deswegen dort ein Gazedocht neben einem Drain eingelegt, ebenso ein zweiter Docht, der die Gefässspalte bedeckt, um einer Sekretsenkung vorzubeugen. Schluss der Wunde in üblicher Weise.

Mikroskopische Untersuchung: Stark infiltriertes Plattenzellenkarzinom der Zunge mit ausgedehnter Krebsmetastasierung in den Lymphdrüsen.

26. September 1923. Trotz des grossen Defektes der Zunge war Sondenernährung nicht nötig. Die Sprache leidet noch stark darunter, da der vordere Teil des Zungenrestes mehr und mehr durch die Narbe fixiert wird. Die Mundhöhle ist abgeschlossen; nur noch wenig Sekretion tritt aus der Wunde, die bis auf eine kleine Oeffnung geschlossen ist. Entlassung.

Die definitive Ausheilung zog sich hin bis zum 17. Oktober 1923. An diesem Datum war die Zungenwunde sauber und die äussere Wunde fast geschlossen.

Mit Rücksicht auf den ungünstigen, histologischen Befund, wurde jetzt eine energische Röntgenbestrahlung durchgeführt. Bei einer Kontrolle vom 12. Februar 1924 war vom Munde aus von Rezidiv nichts zu sehen, dagegen fand sich den grossen Halsgefässen entlang eine auf Metastasierung verdächtige, mehr diffuse Infiltration. Am 2. März 1924 war kein Zweifel mehr, dass sich dort neue Drüsen und krebsige Infiltration etabliert hatten. Letztere war auch jetzt gut im Mundboden zu konstatieren. Erneute Therapie zeitigte keinerlei Erfolg und der Patient erlag seinem Leiden, ohne sich vorher noch einer weitern Beobachtung unterzogen zu haben, laut eingeholtem Bericht, Ende Mai 1924.

VI. *K. R., 37 Jahre alt.*

Im September 1924 beobachtete der Patient, angeblich nach Genuss von frischen Nüssen, dass seine Zunge rauh wurde und die ganze rechte Seite derselben anschwoll. Ein konsultierter Arzt behandelte die Zunge und veranlasste die Extraktion der benachbarten, kariösen Molaren im Unterkiefer rechts. Die Schwellung soll etwas zurückgegangen sein, nahm aber Ende September wieder zu. Bis im Monat Oktober bildete sich ein Geschwür. Eine vorgenommene Blutuntersuchung von einem andern Arzt ergab negat. Wassermann-Reaktion. Der Patient fühlte weiter nichts, hatte keinerlei Blutung und sein Gewicht blieb gleich.

Eine am 17. November 1924 vorgenommene Probeexzision ergab ein Cankroid der Zunge.

Etwas magerer und bleich aussehender Mann. Der ganze Pharynx ist stark gerötet. Die Zunge ist unsymetrisch; die rechte Hälfte ist in ihrer hinteren Partie verdickt, uneben und mit deutlicher Leupoplakie. Die Zungenpapillen sind gerötet und proeminent. Zum Teil ist die Zunge schmutzig belegt, starker Foetor. Nahe dem Zungengrund rechts liegt ein fast nussgrosser Tumor, unscharf gegen seine Umgebung abgesetzt, doch immerhin durch eine wallartige Erhebung begrenzt. Auf ihm sieht man noch gut die Narbe der Probeexzision. Selbst bei der Palpation ist der Tumor unscharf und unbegrenzt, hauptsächlich nach rückwärts. Die

Zähne sind noch gut erhalten, zum Teil plombiert. Am Halse rechts ist eine bohnengrosse, derbe Lymphdrüse.

4. Dezember 1924: Operation. (Brun).

Morphium 0,02, Lokalanaesthesie des oberen rechten Halsdreieckes.

Bogenschnitt nach Bergmann. Nach vorn bis unter die Mitte des Kinns oberflächliche und mehrere kleinere, auf den grossen Halsgefässen liegende Drüsen werden ausgelöst, ebenso die unter dem Biventer liegenden, mandelgrossen, derben Drüsen. Aus der tiefern Region wird auch die submaxillare Speicheldrüse, nebst einigen weiteren Lymphdrüsen, entfernt. Nach Eröffnung des Mundes wird die Zunge an der Spitze angeschlungen, nach unten gezogen und hierauf schrittweise der Schleimhautschnitt nach hinten rückwärts verlängert, bis der ganze Zungengrund und die Epiglottis frei liegen.

Ausgiebige Exzision alles tumorverdächtigen Gewebes, besonders nach hinten, bis an die Epiglottis heran und hierauf Verschorfung des durch die Unterbindung der Lingualis stark anaemisierten, anstehenden Gewebes. Einige Situationsknopfnähte der Zungenwunde. Die Mundhöhle kann selber nur unvollständig geschlossen werden. Die Lücke wird durch Tamponade gedeckt, ebenso der Gefässpalt; 2 Drains.

10. Dezember 1924. Hautklammern und Docht werden entfernt.

24. Dezember 1924. Der Patient wird mit etwa fingernadelgrosser, granulierender Wunde am Halse entlassen. Die Zunge hat sich gesäubert und ist schon fast ganz epithelisiert, narbig, stark zusammengezogen; die Sprache ist behindert, der Schluckakt dagegen ziemlich frei.

Mikroskopische Untersuchung: Stark fortgeschrittenes und in die Tiefe gewachsenes, verhornendes Plattenzellen-Karzinom, in einer Lymphdrüse (der grossen, tief gelegenen) deutliche Krebsmetastasierung.

31. Dezember 1924. Die Kontrolle ergibt vollständige Heilung der Wunde an Zunge und Hals.

5. Januar 1925. Vollständiges Wohlbefinden. Der Patient zeigte sich wieder am 4. März mit Klagen über rheumatoide Schmerzen am Halse rechts. Eine neue Infiltration war nicht nachzuweisen. Durch die grosse Narbe war die Zunge stark nach hinten und rechts gezogen, das Schlucken behindert und schmerzhaft. *Kein lokales Rezidiv.*

31. März 1925: Kontrolle: Deutliches Rezidiv an den seitlichen Partien, ganz hinten, in Form einer unbestimmten Infiltration, die

sich von der Zungennarbe aus auf den Kieferwinkel heranzog. Der Patient wurde deshalb einer energischen Radiumbehandlung unterzogen, welche nach operativer Blosslegung des Rezidivgebietes von aussen her bewerkstelligt wurde. Sie vermochte jedoch nicht das Fortschreiten des Prozesses wesentlich zu beeinflussen. Das Karzinom trat in ein jauchend-ulzeröses Stadium über und eine Blutung führte den Patienten am 6. Mai 1925 zum exitus.

Endergebnis der sechs eigenen Fälle:

Operationsmortalität: *0*: ***Rezidiv:*** *2*=33,3 %; ***Heilung:*** *4*=66,6%.

Die sauber präparatorische Arbeit der Operation des Zungenkarzinoms nach von Bergmann wird immer ein chirurgisches Kabinettstück bleiben. Die seitliche (Langenbeck) und mediane (Kocher) Kieferspaltung als Hilfsoperation gibt gewiss den ausgiebigsten Zugang zu den an tiefer gelegenen Zungentumoren und wird wegen diesem Vorzug weitgehend angewandt. Aber sie bedeutet eine ganz erhebliche Komplikation. Die Wiedervereinigung der durchsägten Knochenflächen erfolgt wegen der unvermeidbaren Infektion nie ohne Störung, Drähte, oft Sequester machen leidige Störungen, verzögern die Heilung auf Wochen und Monate hinaus und erfordern auch gelegentlich Nachoperationen. Bei der seitlichen Kieferdurchtrennung wird auch unweigerlich der untere Facialis verletzt mit der entsprechenden kosmetischen und funktionellen Störung. Die von Bergmann'sche Operation ist unvergleichlich einfacher für den Patienten, zudem ist sie chirurgisch einwandfrei. Es ist ein Vorteil, dass sie sehr gut in Lokalanaesthesie durchgeführt werden kann. Der Schnitt legt das regionäre Drüsengebiet sehr ausgiebig und übersichtlich frei und eine saubere Technik vorausgesetzt, kann wirklich gründlich von der submandibularen Gegend bis tief an den grossen Gefässspalt herab, alles Drüsengewebe in toto herausgehoben werden. Zudem spielt sich dieser Teil der Operation ganz aseptisch ab. Durch Tamponade und einige, diese oben deckende Nähte, wird nun dieser Teil der Wunde von der spätern Infektion ausgeschaltet und es hat sich auch in der vorstehenden Kasuistik nie eine Eiterung gezeigt. Die präliminare Unterbindung der Arteria lingualis der kranken Seite lässt die Operation an der Zunge selbst ohne störende Blutungen ausführen. Wenn nun die Mundhöhle von unten her eröffnet wird, so ist man immer erstaunt, wie leicht

und gründlich die angeschlungene Zunge nach unten aus der Wunde herausgezogen werden kann. Erweitert man den Schleimhautschnitt genügend nach hinten, so kommt Epiglottis und tiefes Pharynxgebiet sehr übersichtlich zur Schau. Die Operation an der Zunge kann gewissermassen vor der Wunde gemacht werden, einige Hilfszügel an der Zunge können dabei sehr unterstützend wirken. Gibt man der Exzision eine keilförmige Gestalt, wobei die Spitze des Keiles nach der gesunden Zungenseite hinüber sieht, so lassen sich auch die Wundflächen der Zunge durch versenkte und oberflächliche Catgutnähte so gut vereinigen, dass sezernierende und jauchende Wundhöhlen am Zungenkörper vermieden werden.

Von grossem Wert ist die weitgehende Verkleinerung der Schleimhautöffnung der Mundhöhle, in günstigen Fällen gelingt sie vollständig wasserdicht und heilt per primam. Ist das letztere nicht zu bewerkstelligen, so ist die Anwendung der schiefen Ebene durch Herausnähen des Schleimhautrandes von Vorteil, damit kann auch das weiter nach unten liegende Mundgebiet abgedichtet werden. Zu empfehlen ist, diese durch einen Jodoformgazetampon zu schützen und unterhalb desselben ein Drain einzulegen, das im untersten Wundwinkel für sich herausgeleitet wird, nach oben aber nur bis an den erwähnten Tampon reicht. Die Hautwunde wird am besten bis auf eine kleine Lücke oben geschlossen, aus der eventuelles Sekret vom Munde her frei abfliessen kann.

Es ist erstaunlich, wie leicht die Patienten diesen Eingriff überstehen und wie wenig der Schluckakt geschädigt ist. In keinem Falle war Sondenernährung nötig, es wurden durch rektale Tropfklystiere in ausgiebiger Weise die Flüssigkeitsbilanz des Körpers und die Ernährung gehalten und der Patient angewiesen, schon vom zweiten Tage an Flüssigkeiten zu schlucken. In keinem Falle kam es zu einer Aspirations-Pneumonie. Die Temperaturkurve bewegte sich nie in beängstigender Höhe und die Patienten konnte man meist schon am zweiten oder dritten Tage etwas aufstehen lassen.

Der Wundverlauf ist ein ausserordentlich rascher, unvergleichlich leichterer als bei der temporären Kieferdurchtrennung, ganz abgesehen von der Möglichkeit der frühen Wiederaufnahme der Kauarbeit.

Wenn die Zahl der operierten Fälle auch keine grosse ist, so hält sie doch einen gewissen Vergleich aus bezüglich der radikalen Operationsmöglichkeit und es besteht kein Grund, anzunehmen, dass bei einigermassen günstig liegenden Fällen, auch wenn die Krankheit weit hinten am Zungengrund gelegen ist, die Bergmann'sche Operation an Uebersichtlichkeit und Gründlichkeit

hinter den andern Methoden zurücksteht. Dazu hat sie wieder den eminenten Vorteil, den Patienten viel rascher zur Heilung zu bringen.

Schliesslich erlaubt diese Methode auch in vorzüglicher Weise die Kombination chirurgischer und radiotherapeutischer Behandlung. Nach Exstirpation des Drüsengebietes und Abdeckung desselben kann die vorgelagerte Zunge sehr gut den Radiumnadeln zugänglich gemacht werden, sofern die Zukunft bestätigt, dass diese Behandlung des Primärtumors der Exzision überlegen ist.

Die vorliegende Arbeit zeigt nach kurzem Literaturüberblick die Vorteile der von Bergmann'schen Methode, der radikalen Exstirpation des Zungenkarzinoms vom Halse her. Sie belegt durch eigene Kasuistik die Tatsache, dass die Exstirpation eines Zungenkarzinoms auf diesem Wege auch dann noch einwandfrei möglich ist, wenn es weit nach rückwärts am Zungengrund gelegen ist. Sie zeigt, dass die Operation in Lokalanaesthesie ausgeführt werden kann, dass die gefährliche Komplikation der Infektion vom Munde her sich vermeiden lässt, dass die Operation auch in Kombination mit Radiotherapie anzuwenden ist. Ferner ergibt sie den Beweis, dass der Wundverlauf in einfacheren Fällen ein ideal kurzer, auch in schweren Fällen nie ein langer ist und dass sie den grossen Vorteil aufweist, trotz Verzichtens auf die Hilfsoperation der Kieferdurchtrennung, für die meisten operabeln Fälle ausreichend zu sein.

Die Operation von Bergmann wird deshalb einem grösseren Interesse der Chirurgen empfohlen.

Literaturverzeichnis

1. Speese John, Internat. clin. Bd. 1, 30. ser. S. 262 (1920). Zitiert nach Zentralorgan f. d. ges. Chir. und ihre Grenzgeb. *7* (1920) 438.
2. Peters W. „Zur Statistik des Zungenkarcinoms". Deutsche Zeitschrift für Chir. *154* (1920) 289 ff.
3. Port u. Euler. Lehrbuch der Zahnheilkunde. München und Wiesbaden 1920. 2. u. 3. Aufl. S. 701.
4. Brachetto Brian. „Die moderne Behandlung des Zungenkarcinoms". Prensa med. argentina *10* (1923) 159 f, zitiert nach Zentralorgan f. d. ges. Chir. und ihre Grenzgeb. *25* (1924) 89.
5. Kaufmann, Lehrbuch der spez. pathologischen Anatomie, I Bd. Berlin 1911 6. Aufl. S. 366.
6. Kaufmann, 1. c. S. 367.
7. Bainbridge, „Cancer of the tongue. Some pitfells in diagnosis and treatment". Journ. of the Americ. med. assoc. *79* (1922) 1480 ff.
8. Port u. Euler 1. c. S. 604; 534; 542; 688.
9. Quick Douglas, „Treatment of carcinoma of the tongue". Ann. of surg. *73* (1921) 716, zitiert nach Zentralorgan f. d. ges. Chir. und ihre Grenzgebiete *14* (1921) 417.
10. Slnys, Zentralorgan f. d. ges. Chir. und ihre Grenzgeb. *17* (1922) 203.
11. Mayer, „La curiétherapie dans le cancer de la langue", Ann. et bull. de la soc. roy. des sciences méd. et natur. de Bruxelles. 1922 N 2/4 S. 33—36 zitiert nach Zentralorgan f. d. ges. Chir. und ihre Grenzgeb. *18* (1922) 439.
12. Proust und Maurer, „Traitement du cancer de la langue", Presse méd. *31* (1923) 25 ff.
13. „La radiochirurgia nel cancro della lingua in base ai dati di anatomia pathologica". Radiochirurgia *15* (1923) 221 ff.. zitiert nach Zentralorgan f. d. ges. Chir. und ihre Grenzgeb. *27* (1924) 189.
14. Dubois-Trépagne, „Disparition des signes cliniques d'un cancer de la langue soumis au traitement radiothérapique". Journ. de radiol, *11* (1922) 30 ff, zitiert nach Zentralorgan f. d. ges. Chir. und ihre Grenzgeb. *18* (1922) 15.
15. Regaud, „Le cancer de la langue, principes de son traitement par les radiations", Paris méd. *11* (1921) 265 ff. zitiert nach Zentralorgan f. d. ges. Chir. und ihre Grenzgeb. *12* (1921) 537.
16. Matagne, Quelques considérations sur le cancer de la langue et son traitement". Scalpel *75* (1922) 417 ff., zitiert nach Zentralorgan f. d. ges. Chir. und ihre Grenzgeb. *19* (1923) 216.
17. Sachs, „69 Fälle von Zungencarcinon". Arch. für klin. Chir. *45* (1893) 774 ff.
18. Sachs, 1. c. S. 812.

19. Sachs, l. c. und Binder „Ueber 40 Fälle von Zungenkarcinom, ihre Behandlung und Endresultate". Bruns Beiträge zur klin. Chir. *17* (1896) 253.

20. v. Bergmann-Küttner, im Handbuch der praktischen Chirurgie. 6. Aufl. Stuttgart 1926. Bd. 1. S. 1282.

21. v. Bergmann-Küttner, l. c. S. 1289.

21a. „ „ l. c. S. 1288.

22. „ „ l. c. S. 1293.

23. „ „ l. c. S. 1293.

24. Zitiert nach Kocher, „Chirurgische Operationslehre", Jena 1907, 5. Aufl. S. 611.

25. Sachs, l. c.

Binder l. c.

26. Bier, Braun und Kümmel. „Chirurgische Operationslehre". Leipzig 1917. Bd. I, S. 565.